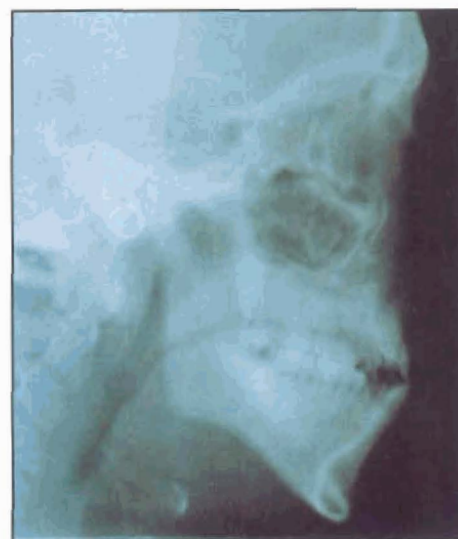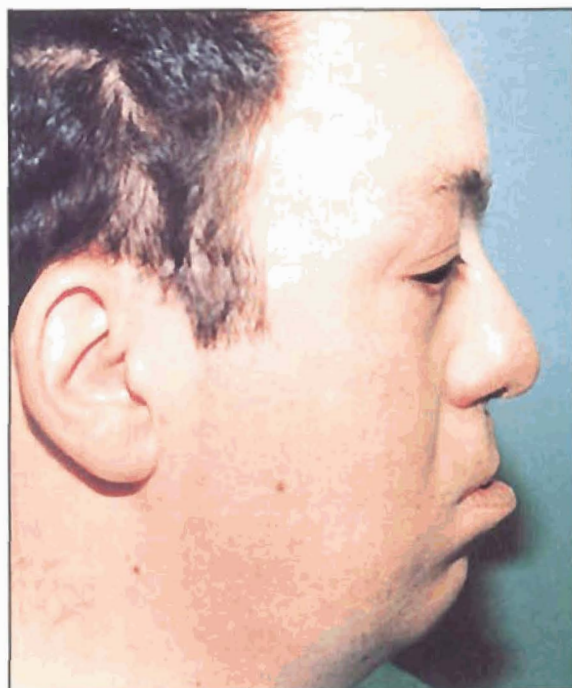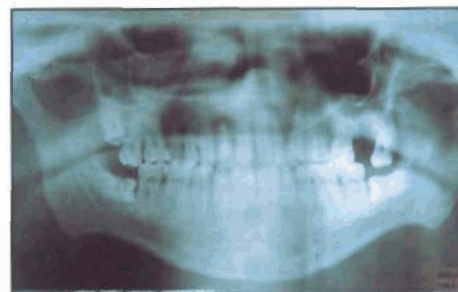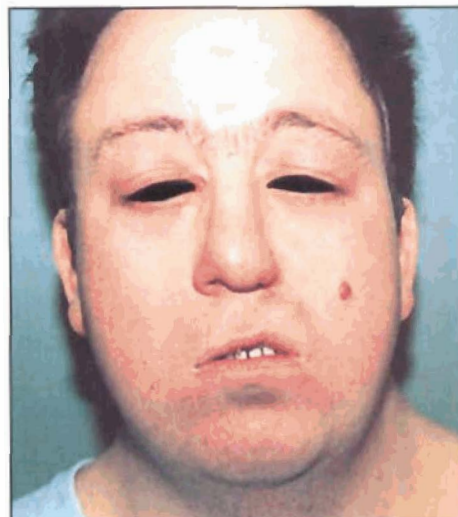
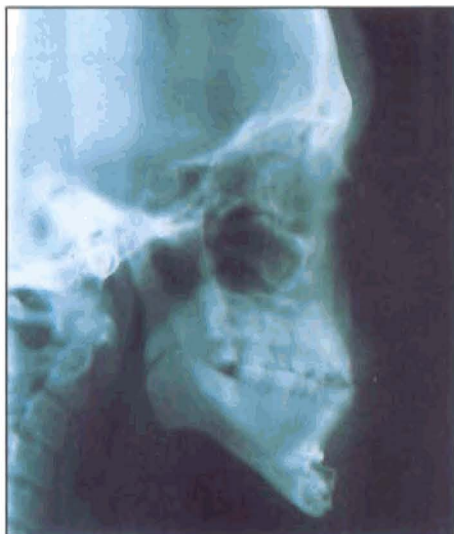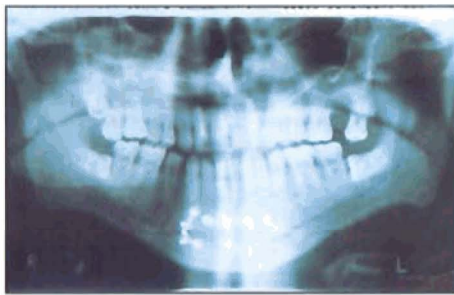


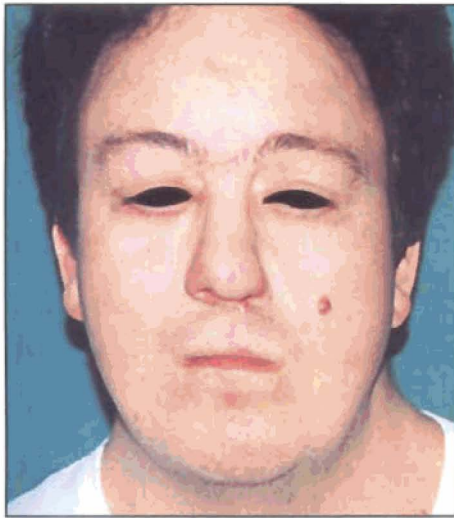Ο ασθενής Λ. Δ., 26, έχει υποστεί πολλές επεμβάσεις σε μικρή ηλικία για αποκατάσταση κειλοϋπεροσιστίας αριστερά και αμφοτερόπλευρης βλεφαρόπτωσης. Ο ασθενής συνεχίζει να παρουσιάζει έντονο πρόβλημα όμιλίας με σημαντική ανεπάρκεια του φαρυγγοϋπερίου σφιγκτήρα. Το πρόβλημα της βλεφαρόπτωσης υφίσταται ακόμα. Μπορεί κανείς να παρατηρήσει μια προς τα κάτω κλίση των βλεφαρικών σχισμών, καθώς και υπολείπόμενο βαθμό επίκανθου. Παρατηρείται λανθασμένα διορθωμένη η κλασική δυσμορφία της κειλοσιστίας της ρινός στα αριστερά πτερύγιά της, καθώς και ατελής σύγκλιση του χείλους. Βαθμός ρητρογενείας και τοπικό λίπος τραχήλου θα μπορούσαν ίσως να διορθωθούν. Κεφαλομετρικές μελέτες αποκαλύπτουν ικανοποιητική ανάπτυξη της άνω γνάθου, πιθανώς λόγω διάστασης των κολοβωμάτων του σφιγκτήρα του στόματος.





Διόρθωση της βλεφαρόπτωσης με αναδιπλωση της περιτονίας του ανεγκτήρα μυός, καθήλωση του έξω κανθού σε ψηλότερη θέση του περιostίου του έξω τοιχώματος του κόγχου και κάλυψη του ελλειμματος, που προσέκυψε στο κάτω βλέφαρο, με παράθετικά μυοδερματικό κρημό του άνω βλεφάρου αποκατέστησαν τα φυσιολογικά χαρακτηριστικά των οφθαλμών. Z-plasty τεχνική επανόρθωσε επίσης τον υπολειπόμενο επίκανθο. Η αποκατάσταση της συνέχειας του σφιγκτήρα του στόματος και η επανόρθωση του χείλους επιτεύχθηκαν με τη τεχνική Millard. Προώθηση του γενείου και λιποαναρρόφηση του τραχήλου βελτίωσαν την εικόνα του profile του ασθενούς. Οι εικόνες των κεφαλομετρικών και πανοραμικών ακτινογραφιών που παραθέτουμε δείχνουν την ανάγκη και το αποτέλεσμα της τεχνικής. Σε δεύτερο χρόνο, η αποκατάσταση της δυσμορφίας της ρινός θα περιλαμβάνει την ανόρθωση του αριστερού κάτω πτερυγίου χόνδρου και παρέμβολή σύνθετου (composite graft) δερματικού μοσχεύματος στη βάση του πτερυγίου, που ατυχώς προηγούμενη χειρουργική επέμβαση λανθασμένα θυσίασε με στόχο τη διόρθωση γνωστής ανωμαλίας της ρινός στη χείλεοσχισία.

